



TARPTAUTINĖ KINOLOGŲ FEDERACIJA
FEDERATION CYNOLOGIQUE INTERNATIONALE



LIETUVOS KINOLOGŲ DRAUGIJA
LITHUANIAN CYNOLOGICAL SOCIETY

**Klubo-/alkūnės sąnario displazija
Tarptautinis sertifikatas**

**Hip-/Elbow dysplasia
International Certificate**

Rentgeno nuotrauka padaryta (data) 2009-12-22
X-Rays made on _____
šuniui
of the dog
Veislė ENTLEBUCHERIO ZENENHUNDAS (Entlebucher Sennenhund)
Breed _____
Vardas ASAS INTERPOLA
Name _____
Lytis šuo (male)
Sex _____
Gimimo data 2008-02-22
Birth date _____
Kilmės knyga LŠVK
Studbook _____
Registracijos nr. LŠVK EtS 0007/08
Registration n° _____
Tatuiruotės/mikroschem. nr. 440098100004667
Tatoo/chip n° _____
Savininkas Kęstutis Bartusevičius
Owner _____
Adresas Parko g. 42, Didžioji Riešė, Vilniaus raj., Lithuania
Address _____

**REZULTATAS:
CLASIFICATION:**

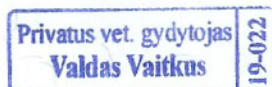
KLUBO SĄNARIO-HIP-HÜFTGELENK-HANCHE-CADERA	A	B	C	D	E
ALKŪNĖS-ELBOW-ELLBOGEN-COUDE-CODO	0	1	2	3	

Tinkamą
apibraukti
Circle the
relevant

Ekspertizė atlikta (data) 2009-12-22
The evaluation was made on _____
Vet.gydytojo Valdas Vaitkus
By _____
Tyrimo metodas atitinka FCI reikalavimus
The procedure has been performed according to the rules of F.C.I.

Parašas
Signature

Antspaudas
Stamp



KLUBO-HIP-HÜFTGELENK-HANCHE-CADERA

- A** - Klubo sąnarių displazijos nėra – No signs of hip dysplasia – Kein Hinweis für Hüftgelenkdysplasie – Aucun signe de dysplasie de la hanche – Ningun signo de displasia de cadera
- B** - Beveik normalūs klubo sąnariai – Nearly normal hip joints – Fast normale Hüftgelenke – Hanches presque normales – Articulaciones de cadera casi normales
- C** - Lengva klubo sąnarių displazija – Mild hip dysplasia – Leichte Hüftgelenkdysplasie – Dysplasie légère de la hanche – Displasia leve
- D** - Vidutinė klubo sąnarių displazija – Moderate hip dysplasia – Mittlere Hüftgelenkdysplasie – Dysplasie moyenne de la hanche – Displasia moderata
- E** - Sunki klubo sąnarių displazija – Severe hip dysplasia – Schwere Hüftgelenkdysplasie – Dysplasie sévère de la hanche – Displasia severa

ALKŪNĖS-ELBOW-ELLBOGEN-COUDE-CODO

- 0** - Alkūnės displazijos nėra – No signs of elbow dysplasia – Kein Hinweis für Ellbogendysplasie – Aucun signe de dysplasie du coude – Ningun signo de displasia de codo
- 1** - Lengva osteoartrozė – Mild osteoarthritis – Geringe Merkmale einer Osteoarthritis – Légers signes de modification ostéoarthrosique – Signos osteoartrosicos leves
- 2** - Vidutinio laipsnio osteoartrozė – Moderate signs of osteoarthritis – Mittelgradige Osteoarthritis – Ostéoarthrose moyenne – Osteoartrosia moderata
- 3** - Sunki osteoartrozė – Severe signs of osteoarthritis – Schwere Osteoarthritis – Ostéoarthrose severe – Osteoartrosia severa